- Copyright - Il Pensiero Scientifico Editore downloaded by IP 3.143.228.40 Sun, 28 Apr 2024, 17:05:04

Uso dell'ecografia intravascolare nella valutazione e nel trattamento percutaneo della malattia del tronco comune

Rocco Vergallo[1], Giovanni Luigi De Maria[2], Gianmarco Annibali[3], Domenico D'Amario[1], Mattia Galli[1], Italo Porto[4]

[1]*Dipartimento di Scienze Cardiovascolari e Toraciche, Fondazione Policlinico Universitario A. Gemelli IRCCS, Roma*
[2]*Oxford Heart Centre, Oxford University Hospitals, NHS Trust, Oxford, UK*
[3]*Dipartimento di Cardiologia, Policlinico Casilino, Roma*
[4]*Unità di Cardiologia, Dipartimento di Medicina Interna, IRCCS, AOU San Martino IST, Università degli Studi, Genova*

Left main coronary artery (LMCA) disease is a pathological condition of great clinical relevance due to its significant impact on both morbidity and mortality of patients with ischemic heart disease. Due to its bidimensional nature, angiography does not enable an accurate evaluation of the extension, distribution and morphology of LMCA disease. Intravascular ultrasound (IVUS) is the invasive imaging modality of choice for the evaluation of LMCA disease, due to its ability to accurately characterize atherosclerotic disease in all the segments of LMCA bifurcation (including LMCA ostium). IVUS is therefore useful in each step of LMCA procedures: (i) to assess stenosis severity and to evaluate the need for revascularization; (ii) to select the appropriate treatment strategy of LMCA bifurcation (e.g. single vs two stents); (iii) to guide all steps of percutaneous coronary intervention (PCI) (e.g. lesion preparation, decision of the landing zone, stent sizing, proximal optimization, side branch rewiring, kissing balloon); (iv) to optimize stent result (e.g. expansion, apposition, geographical miss, major dissections). Although data obtained from randomized clinical trials are limited, several meta-analyses and registry studies suggest the superiority of IVUS-guided LMCA PCI as compared with LMCA PCI guided by angiography alone in terms of mortality, non-fatal myocardial infarction, stent thrombosis, restenosis, and target lesion revascularization.

Key words. Intravascular ultrasound; Left main coronary artery; Percutaneous coronary intervention.

G Ital Cardiol 2020;21(4 Suppl 2):22S-28S

INTRODUZIONE

La stenosi del tronco comune (TC) è una condizione patologica di particolare rilevanza per il cardiologo interventista in quanto, sebbene relativamente meno frequente rispetto alla malattia aterosclerotica stenosante dei restanti segmenti coronarici (es. ~4% delle coronarografie diagnostiche), ha un importante impatto sulla morbilità e mortalità dei pazienti con cardiopatia ischemica[1]. La prognosi di una stenosi significativa del TC è generalmente considerata sfavorevole, in considerazione del fatto che il TC rappresenta il segmento coronarico che sottende, in assoluto, alla maggior quota di miocardio ventricolare sinistro (es. ~80% in pazienti con dominanza destra)[2]. I recenti risultati del follow-up a 5 anni del trial EXCEL hanno confermato il beneficio a medio termine del trattamento percutaneo del TC in termini di eventi cardiaci avversi maggiori, risultando non inferiore all'intervento di bypass aortocoronarico[3]. Tuttavia, l'angioplastica coronarica percutanea (PCI) del TC risulta relativamente più complessa rispetto alle procedure di rivascolarizzazione percutanea di altri segmenti coronarici per vari motivi: 1) la valutazione angiografica della malattia del TC è particolarmente complessa a causa della possibile mancanza di un adeguato riferimento prossimale (es. stenosi del TC ostiale) e della frequente estensione della malattia aterosclerotica alla biforcazione (~85-90% dei casi); 2) la malattia aterosclerotica del TC è spesso caratterizzata da un elevato burden calcifico, che rende la stenosi complessa e richiede un'attenta preparazione della lesione durante la PCI; 3) potenziali complicanze durante una PCI del TC possono rapidamente evolvere verso l'instabilità emodinamica del paziente per i motivi sovracitati[4]. In linea con queste considerazioni, le attuali linee guida della Società Europea di Cardiologia sulla rivascolarizzazione coronarica percutanea raccomandano l'uso dell'ecografia intravascolare (IVUS) nella diagnosi e nella guida alla PCI nei pazienti con malattia del TC (classe IIa, livello di evidenza B)[5].

La presente rassegna si pone l'obiettivo di analizzare il ruolo dell'imaging intracoronarico mediante IVUS nella definizione della malattia del TC e nella guida e nell'ottimizzazione del risultato della PCI sul TC, nonché l'impatto clinico e prognostico che l'uso dell'IVUS può avere in questi pazienti.

© 2020 Il Pensiero Scientifico Editore
Gli autori dichiarano nessun conflitto di interessi.
Per la corrispondenza:
Dr. Italo Porto Unità di Cardiologia, IRCCS, AOU San Martino IST, Università degli Studi, Largo R. Benzi 10, 16132 Genova
e-mail: italo.porto@gmail.com

- Copyright - Il Pensiero Scientifico Editore downloaded by IP 3.143.228.40 Sun, 28 Apr 2024, 17:05:04

ANATOMIA DEL TRONCO COMUNE E DISTRIBUZIONE DELLA MALATTIA ATEROSCLEROTICA

L'angiografia coronarica, a causa della sua natura bidimensionale, non riesce a fornire una precisa valutazione riguardo l'estensione della malattia del TC, specialmente in caso di lesioni eccentriche o di anatomia complessa dell'albero coronarico con segmenti tortuosi che si sovrappongono, né informazioni riguardo le caratteristiche della parete vasale (Figura 1)[6,7]. In caso di coinvolgimento del TC ostiale, per esempio, l'operatore si affida a segni indiretti di malattia ostiale quali il "damping" pressorio durante intubazione o la mancanza di "sbuffo" di mezzo di contrasto durante iniezione selettiva. L'IVUS, invece, è una tecnica accurata per la valutazione delle caratteristiche sia del lume che della parete vasale[8]. A differenza della tomografia a coerenza ottica (OCT), l'IVUS permette una migliore valutazione del TC e del suo ostio grazie al maggior potere di penetrazione degli ultrasuoni rispetto alla luce infrarossa e grazie alla possibilità di eseguire un pullback manuale senza la necessità di "flushing" del lume con mezzo di contrasto. Perciò, nonostante il potenziale valore dell'OCT nella valutazione del TC distale, l'IVUS va considerata il metodo di imaging di prima linea per la valutazione delle lesioni del TC, in particolare nelle lesioni coinvolgenti l'ostio[9-11]. Il calibro del TC e della sua biforcazione con l'arteria interventricolare anteriore (IVA) e con l'arteria circonflessa (Cx) è ottenibile usando la geometria frattale e la legge di Murray[12]. Le dimensioni IVUS del TC e quelle sottese dall'IVA e dalla Cx sono significativamente corrispondenti[13-15], come confermato dai dati del trial PROSPECT[16]. In un elegante studio di Maehara et al.[17] è stato osservato come TC corti tendono a sviluppare stenosi ostiali, mentre TC più lunghi tendono a sviluppare stenosi distali coinvolgenti la biforcazione. La malattia del TC infatti è raramente focale e coinvolge nella maggior parte dei casi la biforcazione con IVA e Cx. Un'osservazione rilevante è che, indipendentemente dalla classificazione di Medina[18], la carena ed entrambi i lati del "flow divider" sono relativamente liberi da malattia nella maggioranza dei casi di stenosi del TC. Una stenosi del TC coinvolge il tratto prossimale dell'IVA nel 90% dei casi, il tratto prossimale della Cx nel 66% dei casi ed entrambi i vasi nel 62% dei casi[19]. Stenosi isolate degli osti di IVA o Cx senza coinvolgimento del TC distale sono meno frequenti (9% e 17% dei casi, rispettivamente)[20].

USO DELL'ECOGRAFIA INTRAVASCOLARE NELLA DEFINIZIONE DELLA MALATTIA DEL TRONCO COMUNE

Nell'era precedente all'utilizzo della valutazione funzionale per la caratterizzazione delle stenosi angiograficamente intermedie, l'IVUS era l'unico strumento utilizzato per definire la significatività di una lesione del TC, e l'area luminale minima (MLA) rappresentava il parametro chiave per decidere quando poter differire in sicurezza un intervento sul TC, e quando invece trattarlo. Dopo un iniziale cut-off di MLA ≤9.0 mm^2[21], diversi studi hanno progressivamente validato soglie inferiori di MLA per differire l'intervento, fino al valore attualmente utilizzato di 6 mm^2, validato rispetto alla riserva frazionale di flusso (FFR) da Jasti et al.[22] e nello studio LITRO[23]. In particolare, nello studio di Jasti et al. valori misurati mediante IVUS di MLA <5.9 mm^2 e di diametro luminale minimo <2.8 mm erano predittori di valori di FFR

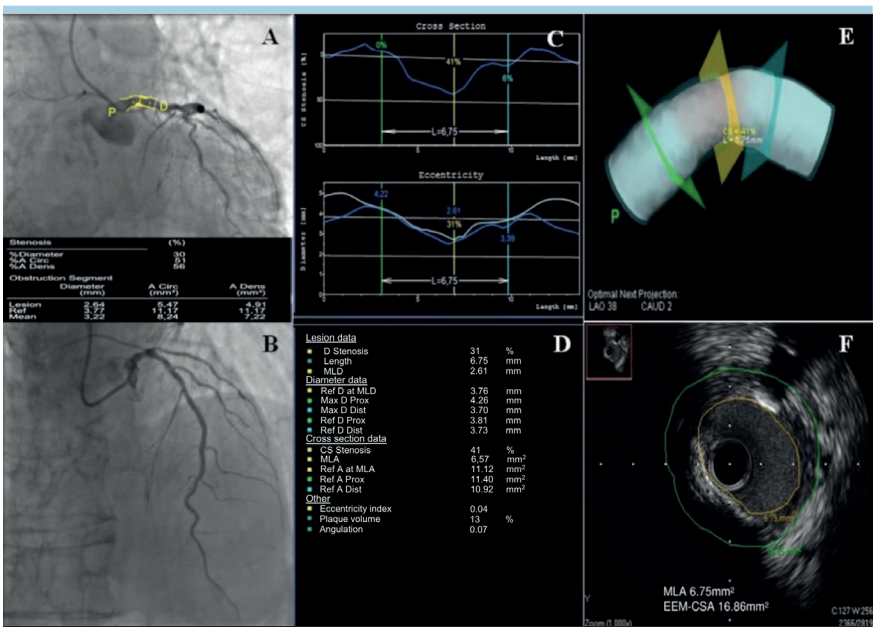

Figura 1. Valutazione angiografica e mediante ecografia intravascolare della malattia del tronco comune. L'angiografia coronarica, a causa della sua natura bidimensionale, spesso non riesce a fornire una valutazione accurata della malattia del TC (*A*,*B*). Sebbene l'analisi quantitativa angiografica coronarica (bidimensionale e, soprattutto, tridimensionale) sia in grado di fornire una stima della severità della malattia del TC (*C*,*E*), l'ecografia intravascolare rappresenta la metodica di riferimento in quanto fornisce informazioni sia sulle caratteristiche del lume che della parete vasale (*F*). Riprodotta da Porto et al.[7].

- Copyright - Il Pensiero Scientifico Editore downloaded by IP 3.143.228.40 Sun, 28 Apr 2024, 17:05:04

<0.75[22]. Nello studio LITRO, che includeva 354 pazienti con malattia del TC, il 91% dei pazienti con MLA <6 mm² era stato trattato con PCI e il 96% dei pazienti con MLA ≥6 mm² era stato differito. Al follow-up a 2 anni, l'incidenza di morte cardiaca risultava sovrapponibile tra i due gruppi (97.7% vs 94.5%, p=0.5)[23]. Valori di MLA più bassi misurati mediante IVUS (4.8 e 4.5 mm²) sono stati recentemente proposti e validati contro FFR da altri gruppi; tuttavia tali valori sono stati ottenuti esclusivamente in popolazioni asiatiche e non dovrebbero essere quindi applicati a pazienti di etnia differente[24,25]. Sulla base di questi studi, lo European Bifurcation Club raccomanda l'utilizzo di un cut-off di MLA di 6 mm² del TC per decidere se rivascolarizzare o meno in pazienti europei[10]. In un documento di consenso più recente viene suggerita una valutazione integrata con FFR nei casi in cui l'MLA del TC all'IVUS sia compresa tra 4.5 e 6 mm²[26]. Il valore della valutazione mediante FFR delle lesioni angiograficamente intermedie del TC è riconosciuto, sebbene studi sperimentali e *in vivo* suggeriscano la possibilità che l'FFR sottostimi la severità della malattia del TC in caso di concomitante malattia dei segmenti prossimali di IVA o Cx[27,28]. Quando la valutazione angiografica non è dirimente, il pullback IVUS dovrebbe essere eseguito su entrambi i rami della biforcazione del TC (Figura 2), o almeno sul ramo con malattia angiografica meno severa, in modo tale da ottenere informazioni sia sulla malattia dell'ostio del TC sia sulla biforcazione, e capire se anche il ramo apparentemente meno coinvolto abbia malattia significativa e meriti di essere trattato con stent (strategia a doppio stent)[19].

Durante lo studio della severità di una lesione del TC, bisogna tenere conto di alcune considerazioni tecniche: 1) quando si valuta una lesione ostiale del TC è importante mantenere la coassialità tra il catetere IVUS e l'ostio del TC e disingaggiare il catetere per evitare che lo stesso venga interpretato come una lesione dell'ostio; 2) non è affidabile l'uso di un imaging con IVUS di IVA o Cx per dedurre lo stato dell'altro vaso tangenzialmente durante il pullback, in quanto si potrebbero ottenere informazioni non accurate riguardo le dimensioni del lume e il burden di placca[23]. L'IVUS dovrebbe essere dunque eseguita a partire sia da IVA che da Cx fino al TC per: 1) definire l'MLA del TC, e 2) valutare accuratamente la malattia degli osti dei rami della biforcazione (una MLA >4.0 mm² e un "plaque burden" <50% all'ostio di Cx sono raramente associati a valori di FFR <0.80 dopo un singolo stent impiantato in "crossover" su TC-IVA) [2]. Al contrario, una MLA <4 mm² e/o un "plaque burden" >70% suggeriscono la presenza di malattia critica dei due rami della biforcazione. Inoltre, un'accurata valutazione della distribuzione della placca alla biforcazione è molto importante per decidere tra una strategia di "provisional" stenting ed una a due stent "by intention"[11]. In questo caso, una MLA <3.7 mm² o un burden di placca >56% all'ostio della Cx in caso di malattia significativa del TC sono risultati predittori di impianto in

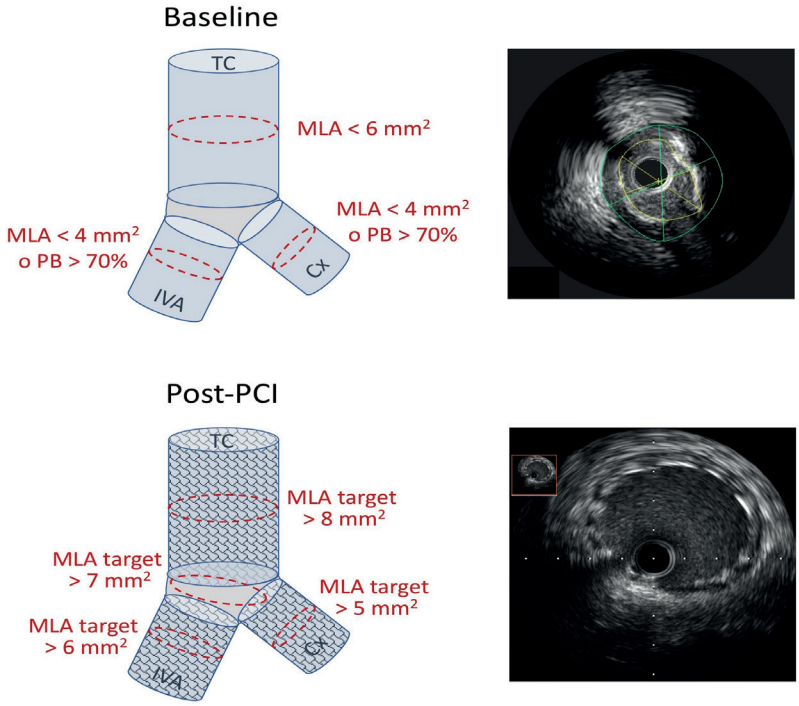

Figura 2. Analisi morfometriche del tronco comune (TC) mediante ecografia intravascolare (IVUS) al basale e dopo angioplastica coronarica (PCI). Per valutare accuratamente la malattia del TC, il pullback IVUS dovrebbe essere eseguito sia dall'arteria interventricolare anteriore (IVA) che dall'arteria circonflessa (Cx) fino al TC per definire la severità della stenosi del TC (area minima luminale [MLA] <6 mm²) e la malattia di IVA e Cx (MLA <4 mm² o burden di placca [PB] >70%). Kang et al.[41] hanno proposto un'area minima intrastent (MSA) che dovrebbe essere raggiunta per ogni segmento della biforcazione del TC dopo PCI: >8 mm² per il TC, >6 mm² per l'ostio di IVA, >5 mm² per l'ostio di Cx e >7 mm² a livello del poligono di confluenza.

- Copyright - Il Pensiero Scientifico Editore downloaded by IP 3.143.228.40 Sun, 28 Apr 2024, 17:05:04

"bail-out" del secondo stent in caso di PCI del TC con approccio "provisional"[29]. Oltre a fornire informazioni sull'MLA e sul burden di placca, l'IVUS consente un'ottima valutazione dell'estensione del calcio, che appare come una formazione "ecoriflettente" seguita da un'"ombra acustica" del segnale[30-32]. Un arco calcifico >180° è un forte indicatore di utilizzo dell'aterectomia rotazionale, in particolare quando il calcio è profondo e il rischio di perforazione coronarica associato alla dilatazione con palloni non complianti è più elevato. Una valutazione pre-stenting mediante IVUS può quindi aiutare a differenziare i casi necessitanti di aterectomia rotazionale rispetto a quelli dove può essere sufficiente l'utilizzo di palloni non complianti o la litotrissia intracoronarica[33,34]. Calcificazioni severe, che limitano l'espansione dello stent, si associano ad eventi avversi. Maggiore è l'arco e la lunghezza del calcio riscontrato all'IVUS nella lesione, maggiore è la probabilità di ipoespansioni. La presenza di depositi di calcio o il passaggio da placca calcifica a non calcifica (o al vaso sano), sono frequenti sedi di dissezioni associate ad angioplastica[35]. Dissezioni più estese possono coinvolgere segmenti di vasi severamente calcifici, e l'impianto di stent in lesioni particolarmente calcifiche è più frequentemente associato a frattura di stent[36].

USO DELL'ECOGRAFIA INTRAVASCOLARE NELLA GUIDA E NELL'OTTIMIZZAZIONE DEL TRATTAMENTO PERCUTANEO DEL TRONCO COMUNE

L'IVUS rappresenta un importante strumento a disposizione dell'operatore durante la PCI del TC, sia nella fase di pianificazione che nella guida e nell'ottimizzazione della procedura[10] (Figura 3), consentendo di valutare:

1. Il rischio di compromissione del ramo collaterale (SB): valutare la presenza di malattia ostiale del SB, o di malattia nel segmento prossimale o distale del vaso principale può essere utile nel prevedere (e cercare di prevenire) la compromissione del SB dopo il posizionamento dello stent nel vaso principale a causa di uno shift di placca o di carena. L'evidenza di una carena "vulnerabile", ad esempio la presenza dell'"eyebrow sign" (cioè una carena di forma "appuntita" sull'asse longitudinale del pullback IVUS), o di elevato burden calcifico all'IVUS rappresentano predittori di placca/carena shift verso la Cx in caso di stenting in crossover su TC-IVA[37-40].
2. La lunghezza dello stent: l'IVUS consente una definizione

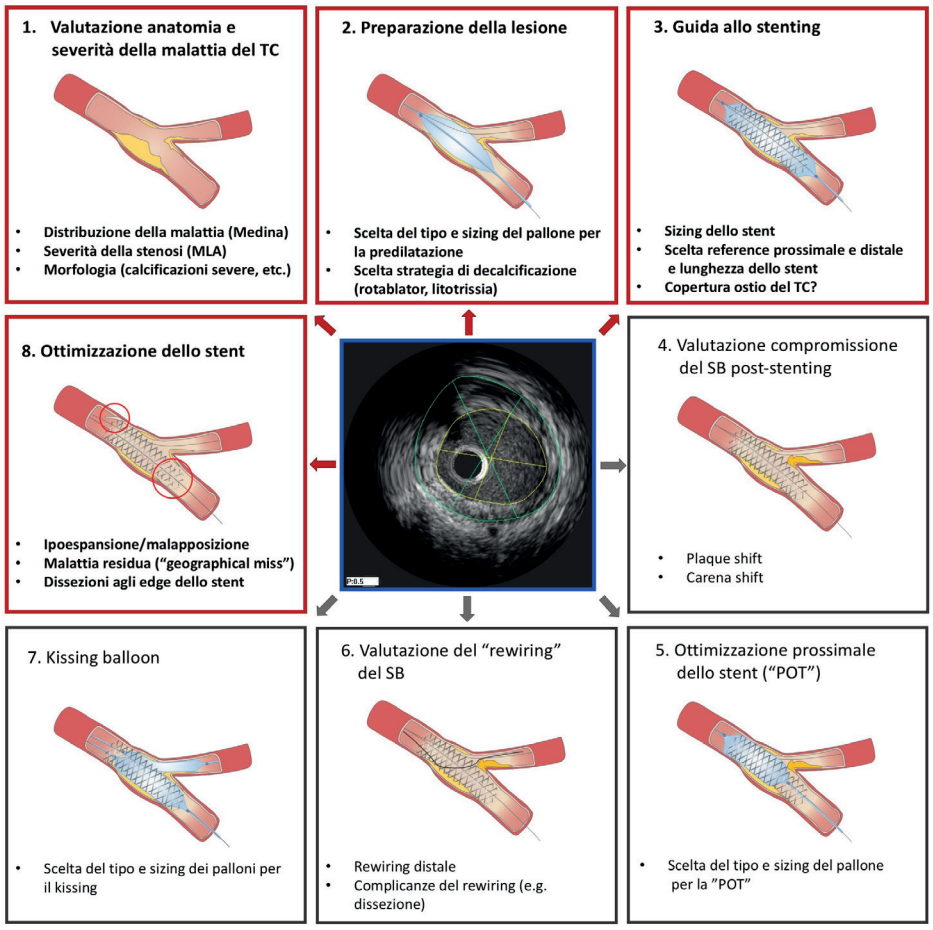

Figura 3. Uso dell'ecografia intravascolare nella valutazione e nel trattamento percutaneo della malattia del tronco comune (TC). L'ecografia intravascolare è utile in ogni step delle procedure sul TC, dalla decisione sulla severità della stenosi del TC e sulla necessità di rivascolarizzazione alla guida e all'ottimizzazione dell'angioplastica coronarica in tutte le sue fasi.
MLA, area minima luminale; SB, ramo collaterale.

- Copyright - Il Pensiero Scientifico Editore downloaded by IP 3.143.228.40 Sun, 28 Apr 2024, 17:05:04

precisa dei riferimenti prossimale e distale nonché una miglior identificazione della zona di atterraggio in segmenti liberi da malattia, riducendo al minimo il rischio di stenosi residua dopo il posizionamento dello stent ("geographical miss") e consentendo di risparmiare la giunzione aorto-ostiale in caso di assenza di malattia, in particolare in caso di TC lungo.

3. Il diametro degli stent: una volta chiarito il burden di placca, la distribuzione e la composizione della placca, l'IVUS può essere d'aiuto nella scelta del sizing degli stent. A causa del grande calibro del TC e del mismatch tra il diametro del TC e quello di IVA e Cx, la scelta del diametro dello stent può essere, infatti, complessa basandosi solo su un esame bidimensionale come quello dell'angiografia[7]. L'IVUS permette una definizione accurata non solo dell'area luminale, ma anche del burden di placca e del rimodellamento della placca, nonché della distanza "media-to-media" e dei riferimenti prossimale e distale, garantendo un dimensionamento accurato degli stent[10]. La capacità dell'IVUS di visualizzare il vero calibro del vaso permette di pianificare e poi ottimizzare al meglio le dimensioni finali dello stent; il vero diametro del vaso è spesso maggiore rispetto alle dimensioni luminali a causa del rimodellamento positivo. La zona ottimale di atterraggio dello stent è quella con il maggiore calibro e il minore burden di placca, idealmente <50%. Allo stesso modo, lesioni della giunzione aorto-ostiale dovrebbero essere coperte dallo stent se il burden di placca è >50%. Al contrario, una strategia aggressiva di stenting e post-dilatazioni dovrebbe essere evitata in quelle lesioni con riscontro IVUS di significativo rimodellamento negativo a causa dell'aumentato rischio di perforazione[11].
4. Scelta del pallone per la tecnica di ottimizzazione prossimale dello stent (POT): le misure di riferimento di diametro e lunghezza del vaso, nonché la morfologia di placca e la geometria della biforcazione possono essere utili nella scelta del pallone della POT, incluso il diametro, la lunghezza o il tipo di pallone (semi-compliante, non compliante).
5. Controllo del rewiring del SB: in alcuni casi, l'IVUS può essere utile per escludere un accidentale rewiring abluminale, verificare la posizione della guida e valutare eventuali complicanze del rewiring (es. dissezioni).
6. Identificazione del meccanismo di compromissione del SB dopo stenting del vaso principale: l'IVUS può essere utile a capire se lo stenting del SB può essere evitato in una strategia "provisional" o, in caso contrario, aiutare nella definizione del tipo di approccio di doppio stenting da utilizzare. Ad esempio, in caso di riscontro di "carena shift" e di un SB non significativamente malato, il "kissing balloon" potrebbe essere sufficiente per rimodellare la carena e ristabilire una normale anatomia della biforcazione e un normale flusso distale sul SB. Al contrario, in caso di "plaque shift" e/o malattia del SB, l'operatore potrebbe decidere di passare da una strategia a singolo stent ad una a doppio stent. Uno studio di Kang et al.[41] in 23 pazienti con stenosi del TC e una Cx con diametro della stenosi angiografico pre-procedura <50% all'ostio, ha valutato mediante IVUS pre- e post-stenting eseguito sia su IVA che Cx i fattori alla base della compromissione di Cx dopo stenting in crossover su TC-IVA. La MLA dell'ostio della Cx si riduceva da 5.4 mm^2 pre-stenting a 4.0 mm^2 post-stenting ($p<0.001$), con una significativa riduzione nell'area vasale e un aumento dell'eccentricità del vaso, ma senza variazioni del burden di placca indicando che il principale meccanismo della perdita di MLA all'ostio della Cx era lo shift di carena dopo lo stenting in cross-over[41]. In un altro studio dello stesso gruppo, una MLA <3.7 mm^2 su Cx ostiale prima della procedura o un burden di placca >56% erano predittori di FFR <0.80 dopo stenting in cross-over su TC-IVA[29]. In un altro studio di Sato et al.[39], un arco di calcio >60° su TC-IVA misurato mediante IVUS è risultato predittore indipendente di compromissione dell'ostio di Cx (definita come un diametro della stenosi >50%) dopo stenting in cross-over su TC-IVA.
7. Ottimizzazione dello stenting: ipoespansione e malapposizione dello stent, "geographical miss" e dissezioni ampie non coperte al margine dello stent, sono tutte possibili complicanze stent-relate individuabili mediante IVUS[10]. L'ipoespansione dello stent è il principale predittore di "stent failure" e, come riportato da Nerlekar et al.[42], una PCI IVUS-guidata del TC si associa a un incidenza minore di rivascolarizzazione della lesione target e trombosi di stent rispetto ad una PCI del TC guidata dalla sola angiografia. Kang et al.[41] hanno proposto un'area minima intrastent che dovrebbe essere raggiunta per ogni segmento della biforcazione del TC: >8 mm^2 per il TC, >6 mm^2 per l'ostio di IVA, >5 mm^2 per l'ostio di Cx e >7 mm^2 a livello del poligono di confluenza (Figura 2). In caso di stent ipoespanso, l'IVUS può essere d'aiuto nella selezione del pallone per la post-dilatazione. La decisione di procedere con un'ottimizzazione in caso di evidenza all'IVUS di malapposizione dello stent o di dissezione al margine è più complessa e meno codificata.

IMPATTO PROGNOSTICO DELL'USO DELL'ECOGRAFIA INTRAVASCOLARE NEI PAZIENTI CON MALATTIA DEL TRONCO COMUNE

Le attuali linee guida della Società Europea di Cardiologia sulla rivascolarizzazione coronarica percutanea raccomandano l'uso dell'IVUS nella diagnosi e nella guida alla PCI nei pazienti con malattia del TC (classe IIa, livello di evidenza B)[5] e lo European Bifurcation Club suggerisce l'utilizzo dell'IVUS nei casi di PCI elettiva del TC, in particolare in caso di complicanze procedurali[10]. Sebbene i dati ottenuti da trial randomizzati siano limitati, varie metanalisi e studi di registro suggeriscono una superiorità della PCI del TC IVUS-guidata rispetto alla PCI del TC guidata dalla sola angiografia[43,44]. Una metanalisi di Ye et al.[43] che include 10 studi (un trial randomizzato e 9 registri) ha dimostrato una riduzione del 40% della mortalità per tutte le cause e una riduzione di oltre il 50% della morte cardiaca nei pazienti trattati con PCI del TC IVUS-guidata rispetto a quelli trattati con PCI del TC guidata dalla sola angiografia. Inoltre, l'utilizzo dell'IVUS riduceva l'incidenza della rivascolarizzazione della lesione target e della trombosi di stent definita o probabile[43]. In un'altra metanalisi di Fan et al.[44] che include 4 studi è stato confermato l'impatto prognostico favorevole dell'uso dell'IVUS come guida alla PCI del TC, mostrando una significativa riduzione dell'incidenza di mortalità per tutte le cause, infarto miocardico non fatale e trombosi di stent rispetto alla sola guida angiografica. Uno studio di registro con un follow-up a 5 anni ha dimostrato un beneficio a lungo ter-

- Copyright - Il Pensiero Scientifico Editore downloaded by IP 3.143.228.40 Sun, 28 Apr 2024, 17:05:04

mine dell'uso dell'IVUS nella PCI del TC, come documentato da una significativa riduzione dell'incidenza del composito di morte per tutte le cause, trombosi di stent e restenosi[45]. Anche nella specifica sottopopolazione di pazienti con malattia del TC distale inclusa nello studio propensity-score matched IVUS-TRONCO-ICP, la PCI IVUS-guidata riduceva l'incidenza dell'endpoint combinato di morte, infarto miocardico non fatale e rivascolarizzazione della lesione target rispetto alla PCI guidata dall'angiografia (19% vs 11%, p=0.03)[38].

CONCLUSIONI

La malattia del TC è una condizione patologica di particolare rilevanza per il cardiologo interventista in quanto ha un significativo impatto sulla morbilità e mortalità dei pazienti con cardiopatia ischemica. A causa della sua natura bidimensionale, l'angiografia non riesce a fornire una precisa valutazione riguardo l'estensione, la distribuzione e la morfologia della malattia del TC. L'IVUS è la metodica di prima scelta nella valutazione morfologica invasiva della malattia del TC, in quanto consente di caratterizzare in maniera accurata la malattia aterosclerotica in tutti i segmenti della biforcazione (incluso l'ostio del TC). Pertanto, l'IVUS risulta utile in ogni step delle procedure sul TC: 1) nella decisione sulla severità della stenosi del TC e sulla necessità di rivascolarizzazione; 2) nella scelta della strategia di trattamento della biforcazione (es. singolo o doppio stent); 3) nella guida alla PCI in tutte le sue fasi (es. preparazione della lesione, scelta della zona di atterraggio, sizing dello stent, POT, rewiring del SB, kissing balloon); 4) nell'ottimizzazione del risultato dello stenting (es. espansione, apposizione, "geographical miss", dissezioni maggiori). Sebbene i dati ottenuti da trial randomizzati siano limitati, varie metanalisi e studi di registro suggeriscono una superiorità della PCI del TC IVUS-guidata rispetto alla PCI del TC guidata dalla sola angiografia in termini di mortalità, infarto, trombosi di stent, restenosi e rivascolarizzazione della lesione target. Pertanto, come raccomandato dalle attuali linee guida, l'utilizzo dell'IVUS dovrebbe essere sempre preso in considerazione, quando disponibile, per la diagnosi e la guida alla PCI nei pazienti con malattia del TC.

RIASSUNTO

La malattia del tronco comune (TC) è una condizione patologica di particolare rilevanza clinica in quanto ha un significativo impatto sulla morbilità e mortalità dei pazienti con cardiopatia ischemica. A causa della sua natura bidimensionale, l'angiografia non riesce a fornire una precisa valutazione riguardo l'estensione, la distribuzione e la morfologia della malattia del TC. L'ecografia intravascolare (IVUS) è la metodica di prima scelta nella valutazione morfologica invasiva della malattia del TC, in quanto consente di caratterizzare in maniera accurata la malattia aterosclerotica in tutti i segmenti della biforcazione (incluso l'ostio del TC). L'IVUS risulta pertanto utile in ogni step delle procedure sul TC: 1) nella decisione sulla severità della stenosi e sulla necessità di rivascolarizzazione; 2) nella scelta della strategia di trattamento della biforcazione (es. singolo o doppio stent); 3) nella guida all'angioplastica in tutte le sue fasi (es. preparazione della lesione, scelta della zona di atterraggio, sizing dello stent, ottimizzazione prossimale, rewiring del ramo collaterale, kissing balloon); 4) nell'ottimizzazione del risultato dello stenting (es. espansione, apposizione, "geographical miss", dissezioni maggiori). Sebbene i dati ottenuti da trial randomizzati siano limitati, varie metanalisi e studi di registro suggeriscono una superiorità del trattamento percutaneo IVUS-guidato del TC rispetto a quello guidato dalla sola angiografia in termini di mortalità, infarto non fatale, trombosi di stent, restenosi e rivascolarizzazione della lesione target.

Parole chiave. Angioplastica coronarica; Ecografia intravascolare; Tronco comune.

BIBLIOGRAFIA

1. Giannoglou GD, Antoniadis AP, Chatzizisis YS, Damvopoulou E, Parcharidis GE, Louridas GE. Prevalence of narrowing ≥50% of the left main coronary artery among 17,300 patients having coronary angiography. Am J Cardiol 2006;98:1202-5.
2. Patel N, De Maria GL, Kassimis G, et al. Outcomes after emergency percutaneous coronary intervention in patients with unprotected left main stem occlusion: the BCIS national audit of percutaneous coronary intervention 6-year experience. JACC Cardiovasc Interv 2014;7:969-80.
3. Stone GW, Kappetein AP, Sabik JF, et al.; EXCEL Trial Investigators. Five-year outcomes after PCI or CABG for left main coronary disease. N Engl J Med 2019;381:1820-1830.
4. Lefevre T, Girasis C, Lassen JF. Differences between the left main and other bifurcations. EuroIntervention 2015;11 Suppl V:V106-10.
5. Neumann FJ, Sousa-Uva M, Ahlsson A, et al. 2018 ESC/EACTS Guidelines on myocardial revascularization. Eur Heart J 2019;40:87-165.
6. Topol EJ, Nissen SE. Our preoccupation with coronary luminology. The dissociation between clinical and angiographic findings in ischemic heart disease. Circulation 1995;92:2333-42.
7. Porto I, Dato I, Todaro D, et al. Comparison of two- and three-dimensional quantitative coronary angiography to intravascular ultrasound in the assessment of intermediate left main stenosis. Am J Cardiol 2012;109:1600-7.
8. St Goar FG, Pinto FJ, Alderman EL, Fitzgerald PJ, Stadius ML, Popp RL. Intravascular ultrasound imaging of angiographically normal coronary arteries: an in vivo comparison with quantitative angiography. J Am Coll Cardiol 1991;18:952-8.
9. Burzotta F, Dato I, Trani C, et al. Frequency domain optical coherence tomography to assess non-ostial left main coronary artery. EuroIntervention 2015;10:e1-8.
10. Mintz GS, Lefevre T, Lassen JF, et al. Intravascular ultrasound in the evaluation and treatment of left main coronary artery disease: a consensus statement from the European Bifurcation Club. EuroIntervention 2018;14:e467-74.
11. De Maria GL, Banning AP. Use of intravascular ultrasound imaging in percutaneous coronary intervention to treat left main coronary artery disease. Interv Cardiol 2017;12:8-12.
12. Finet G, Gilard M, Perrenot B, et al. Fractal geometry of arterial coronary bifurcations: a quantitative coronary angiography and intravascular ultrasound analysis. EuroIntervention 2008;3:490-8.
13. Motreff P, Rioufol G, Gilard M, et al. Diffuse atherosclerotic left main coronary artery disease unmasked by fractal geometric law applied to quantitative coronary angiography: an angiographic and intravascular ultrasound study. EuroIntervention 2010;5:709-15.
14. Kim SG, Apple S, Mintz GS, et al. The importance of gender on coronary artery size: in-vivo assessment by intravascular ultrasound. Clin Cardiol 2004;27:291-4.
15. Fassa AA, Wagatsuma K, Higano ST, et al. Intravascular ultrasound-guided treatment for angiographically indeterminate left main coronary artery disease: a long-term follow-up study. J Am Coll Cardiol 2005;45:204-11.
16. Stone GW, Maehara A, Lansky AJ, et al.; PROSPECT Investigators. A prospective natural-history study of coronary atherosclerosis. N Engl J Med 2011;364:226-35.
17. Maehara A, Mintz GS, Castagna MT,

- Copyright - Il Pensiero Scientifico Editore downloaded by IP 3.143.228.40 Sun, 28 Apr 2024, 17:05:04

et al. Intravascular ultrasound assessment of the stenoses location and morphology in the left main coronary artery in relation to anatomic left main length. Am J Cardiol 2001;88:1-4.

18. Medina A, Suarez de Lezo J, Pan M. A new classification of coronary bifurcation lesions. Rev Esp Cardiol 2006;59:183.

19. Oviedo C, Maehara A, Mintz GS, et al. Intravascular ultrasound classification of plaque distribution in left main coronary artery bifurcations: where is the plaque really located? Circ Cardiovasc Interv 2010;3:105-12.

20. Arbab-Zadeh A, DeMaria AN, Penny WF, Russo RJ, Kimura BJ, Bhargava V. Axial movement of the intravascular ultrasound probe during the cardiac cycle: implications for three-dimensional reconstruction and measurements of coronary dimensions. Am Heart J 1999;138:865-72.

21. Nissen SE, Yock P. Intravascular ultrasound: novel pathophysiological insights and current clinical applications. Circulation 2001;103:604-16.

22. Jasti V, Ivan E, Yalamanchili V, Wongpraparut N, Leesar MA. Correlations between fractional flow reserve and intravascular ultrasound in patients with an ambiguous left main coronary artery stenosis. Circulation 2004;110:2831-6.

23. de la Torre Hernandez JM, Hernandez Hernandez F, Alfonso F, et al.; LITRO Study Group. Prospective application of pre-defined intravascular ultrasound criteria for assessment of intermediate left main coronary artery lesions results from the multicenter LITRO study. J Am Coll Cardiol 2011;58:351-8.

24. Kang SJ, Lee JY, Ahn JM, et al. Intravascular ultrasound-derived predictors for fractional flow reserve in intermediate left main disease. JACC Cardiovasc Interv 2011;4:1168-74.

25. Park SJ, Ahn JM, Kang SJ, et al. Intravascular ultrasound-derived minimal lumen area criteria for functionally significant left main coronary artery stenosis. JACC Cardiovasc Interv 2014;7:868-74.

26. Johnson TW, Raber L, di Mario C, et al. Clinical use of intracoronary imaging. Part 2: acute coronary syndromes, ambiguous coronary angiography findings, and guiding interventional decision-making: an expert consensus document of the European Association of Percutaneous Cardiovascular Interventions. Eur Heart J 2019;40:2566-84.

27. Yong AS, Daniels D, De Bruyne B, et al. Fractional flow reserve assessment of left main stenosis in the presence of downstream coronary stenoses. Circ Cardiovasc Interv 2013;6:161-5.

28. Fearon WF, Yong AS, Lenders G, et al. The impact of downstream coronary stenosis on fractional flow reserve assessment of intermediate left main coronary artery disease: human validation. JACC Cardiovasc Interv 2015;8:398-403.

29. Kang SJ, Ahn JM, Kim WJ, et al. Functional and morphological assessment of side branch after left main coronary artery bifurcation stenting with cross-over technique. Catheter Cardiovasc Interv 2014;83:545-52.

30. Tuzcu EM, Berkalp B, De Franco AC, et al. The dilemma of diagnosing coronary calcification: angiography versus intravascular ultrasound. J Am Coll Cardiol 1996;27:832-8.

31. Barbato E, Carrie D, Dardas P, et al. European expert consensus on rotational atherectomy. EuroIntervention 2015;11:30-6.

32. Mintz GS, Nissen SE, Anderson WD, et al. American College of Cardiology Clinical Expert Consensus Document on standards for acquisition, measurement and reporting of intravascular ultrasound studies (IVUS). A report of the American College of Cardiology Task Force on Clinical Expert Consensus Documents. J Am Coll Cardiol 2001;37:1478-92.

33. Mintz GS, Popma JJ, Pichard AD, et al. Patterns of calcification in coronary artery disease. A statistical analysis of intravascular ultrasound and coronary angiography in 1155 lesions. Circulation 1995;91:1959-65.

34. Hendry C, Fraser D, Eichhofer J, et al. Coronary perforation in the drug-eluting stent era: incidence, risk factors, management and outcome: the UK experience. EuroIntervention 2012;8:79-86.

35. Mintz GS. Intravascular imaging of coronary calcification and its clinical implications. JACC Cardiovasc Imaging 2015;8:461-71.

36. Mintz GS. Clinical utility of intravascular imaging and physiology in coronary artery disease. J Am Coll Cardiol 2014;64:207-22.

37. Park SJ, Kim YH, Park DW, et al. Impact of intravascular ultrasound guidance on long-term mortality in stenting for unprotected left main coronary artery stenosis. Circ Cardiovasc Interv 2009;2:167-77.

38. de la Torre Hernandez JM, Baz Alonso JA, Gomez Hospital JA, et al.; IVUS-TRONCO-ICP Spanish Study. Clinical impact of intravascular ultrasound guidance in drug-eluting stent implantation for unprotected left main coronary disease: pooled analysis at the patient-level of 4 registries. JACC Cardiovasc Interv 2014;7:244-54.

39. Sato K, Naganuma T, Costopoulos C, et al. Calcification analysis by intravascular ultrasound to define a predictor of left circumflex narrowing after cross-over stenting for unprotected left main bifurcation lesions. Cardiovasc Revasc Med 2014;15:80-5.

40. Medina A, Martin P, Suarez de Lezo J, et al. Vulnerable carina anatomy and ostial lesions in the left anterior descending coronary artery after floating-stent treatment. Rev Esp Cardiol 2009;62:1240-9.

41. Kang SJ, Ahn JM, Song H, et al. Comprehensive intravascular ultrasound assessment of stent area and its impact on restenosis and adverse cardiac events in 403 patients with unprotected left main disease. Circ Cardiovasc Interv 2011;4:562-9.

42. Nerlekar N, Cheshire CJ, Verma KP, et al. Intravascular ultrasound guidance improves clinical outcomes during implantation of both first- and second-generation drug-eluting stents: a meta-analysis. EuroIntervention 2017;12:1632-42.

43. Ye Y, Yang M, Zhang S, Zeng Y. Percutaneous coronary intervention in left main coronary artery disease with or without intravascular ultrasound: a meta-analysis. PLoS One 2017;12:e0179756.

44. Fan ZG, Gao XF, Li XB, et al. The outcomes of intravascular ultrasound-guided drug-eluting stent implantation among patients with complex coronary lesions: a comprehensive meta-analysis of 15 clinical trials and 8,084 patients. Anatol J Cardiol 2017;17:258-68.

45. Andell P, Karlsson S, Mohammad MA, et al. Intravascular ultrasound guidance is associated with better outcome in patients undergoing unprotected left main coronary artery stenting compared with angiography guidance alone. Circ Cardiovasc Interv 2017;10:e004813.